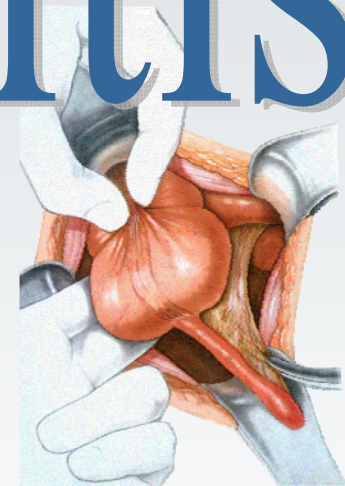


Appendizitis

Dr. Ignaz Schneider




Symptome - Diagnose - Therapie




Ziel von Diagnose + Therapie

- **Vermeidung von Komplikationen der Appendizitis**
 - Verhinderung von
 - Perforation
 - Peritonitis
 - Sepsis




Stadien

- **Appendicitis acuta**
- **Appendicitis perforata**
- **perityphlitischer Abszeß**
- **Appendicitis chronica**




Anamnese

- **"Bauchschmerzen" seit 24 - 48 h**
- **Verlagerung der Schmerzen vom Nabel in den rechten Unterbauch**
- **Appetitlosigkeit**
- **Übelkeit**
- **Erbrechen**




Symptome

- Druckschmerz re. U-Bauch (McBurney)
- Kontralateraler Loslaßschmerz
- Psoas-Zeichen positiv
- Douglas-Schmerz re.
- Rovsing-Zeichen positiv



Diagnostik

- **kl.Blutbild, E-Lyte, Gerinnung**
- **Temperatur**
 - rektal
 - axillär
- **Ultraschall**
- **"Urin-Stix", ggf. Urologie-Konsil**
- **ggf. Gynäkologie-Konsil**

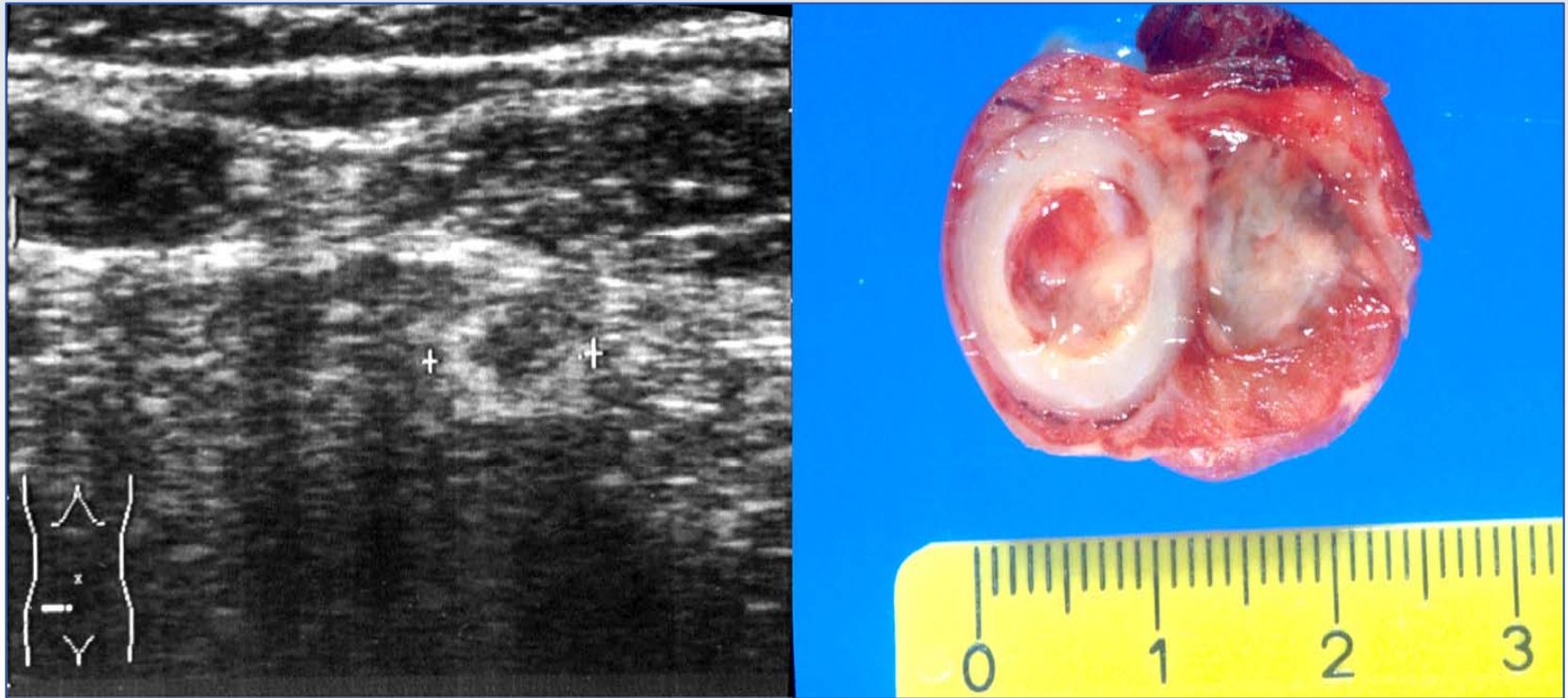


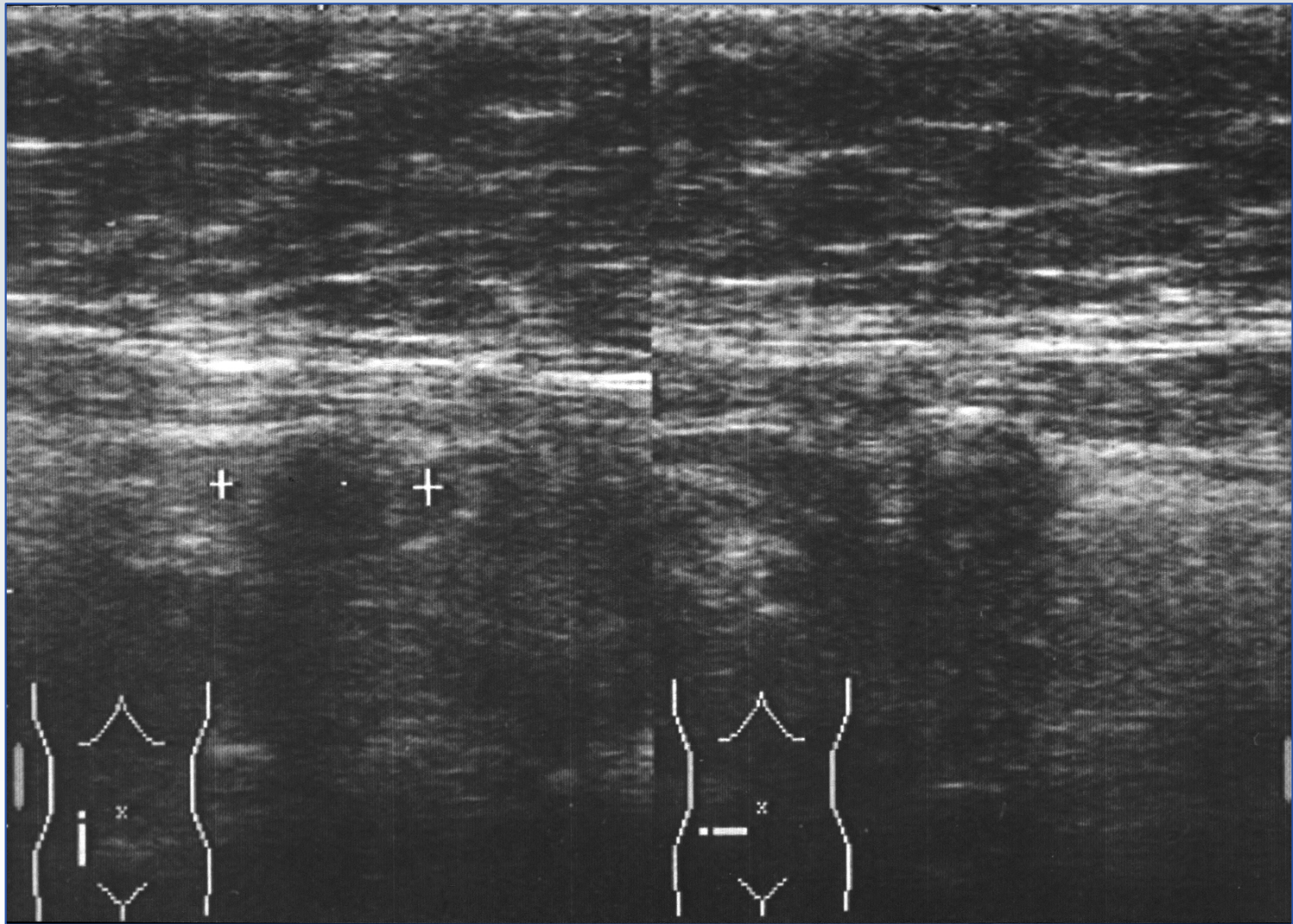
Typische Befunde

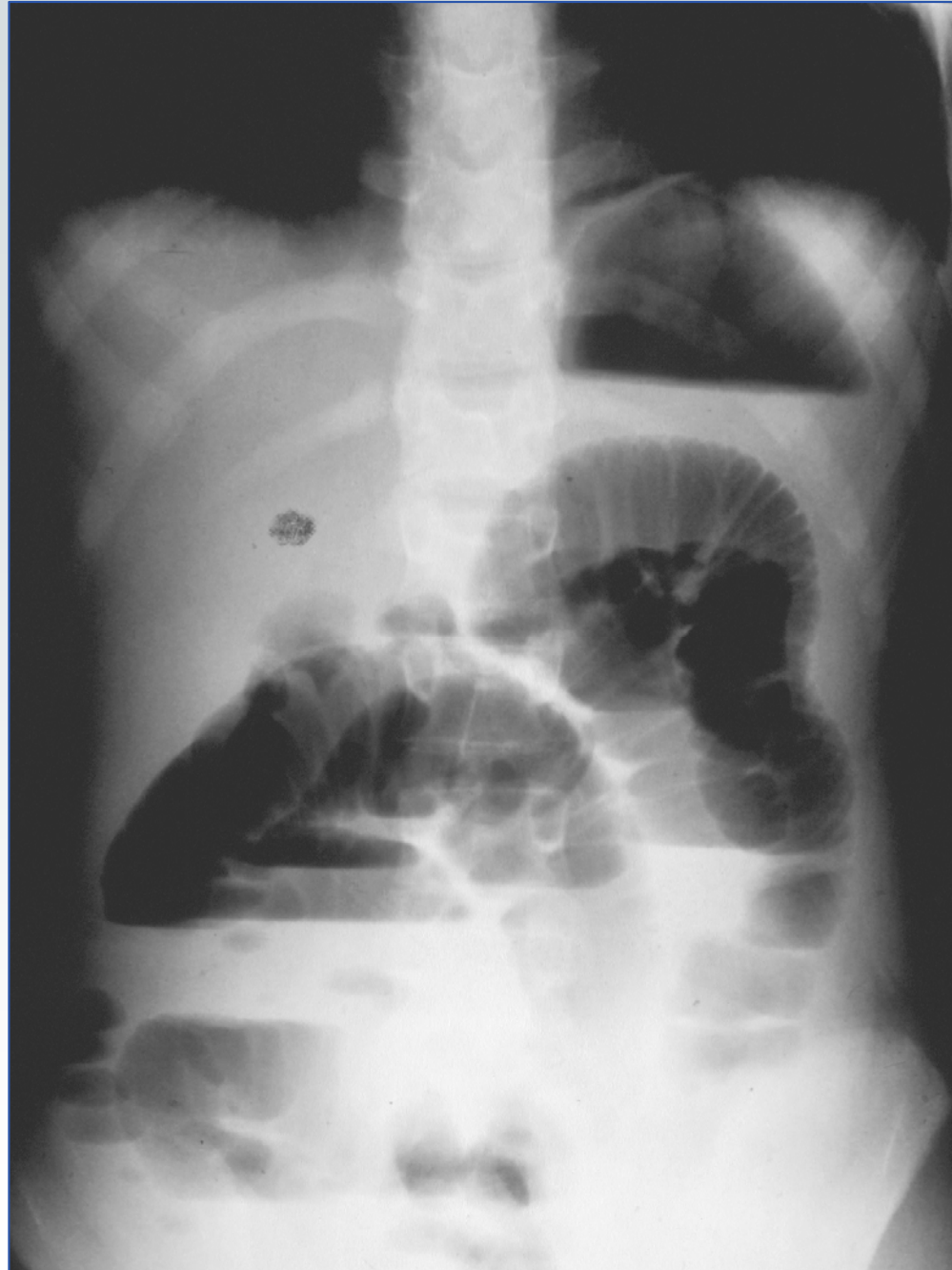
- **Leukozytose 8000 – 13000**
- **Rektal-axilläre Temperaturdifferenz von 0,8° - 1,5°C**
- **"Kokarden"- Zeichen im Ultraschall**



Ultraschall







Therapie

● Appendektomie

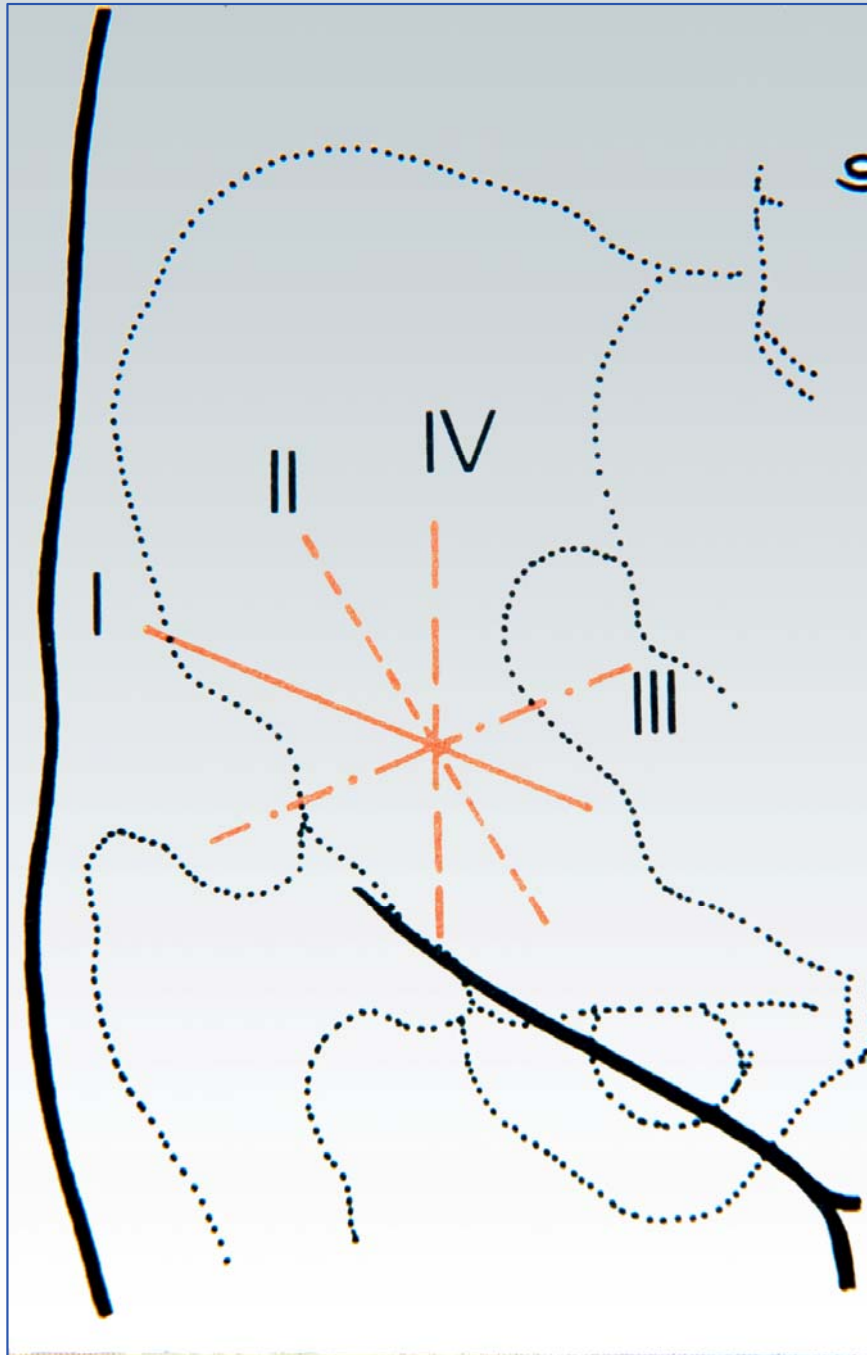
● Wechselschnitt

- bei klarer Indikation (Kinder)

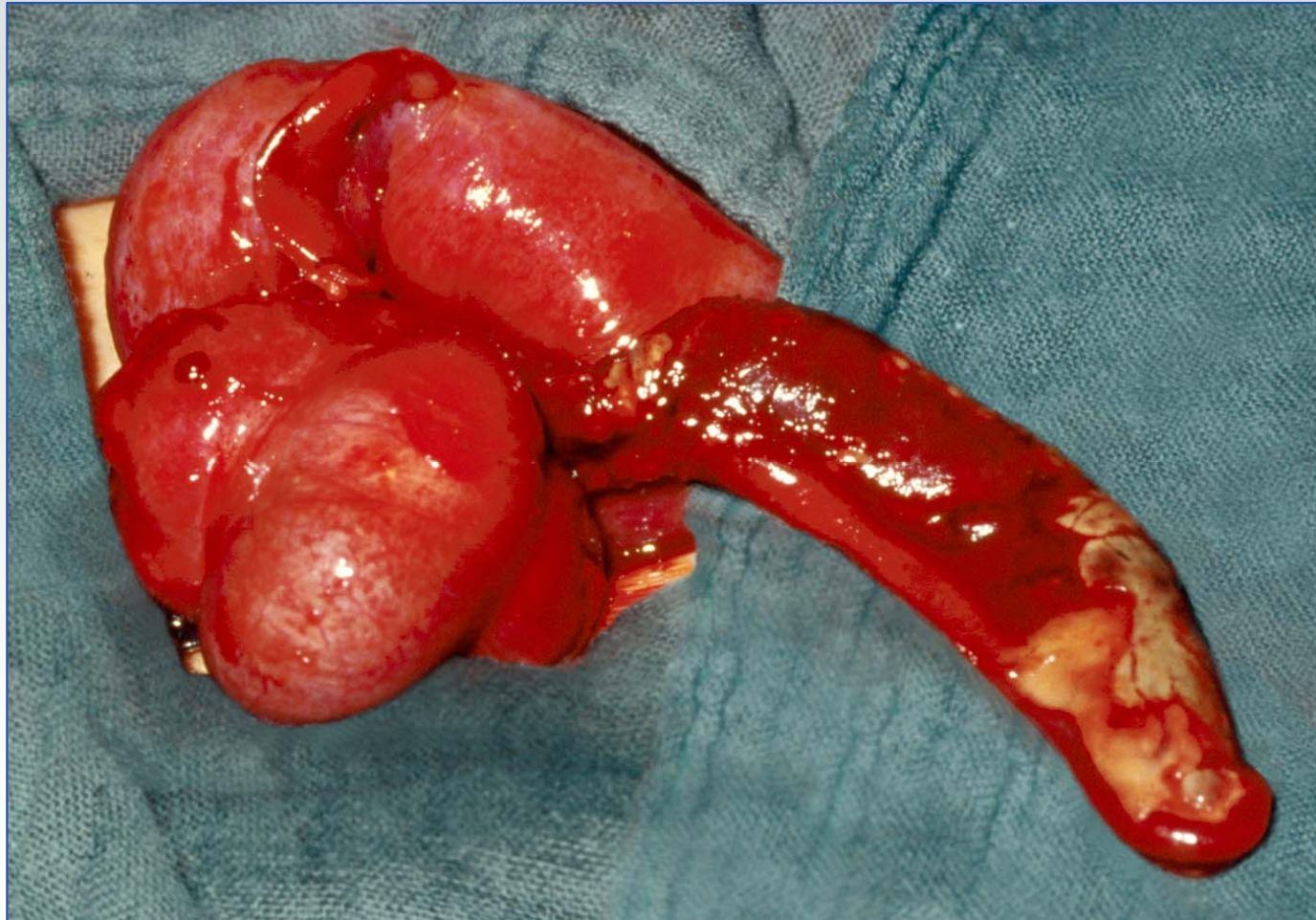
● Pararektalschnitt

- bei fraglicher Indikation





Ultero-phlegmonöse Appendizitis




I. Schneider 11.05.4

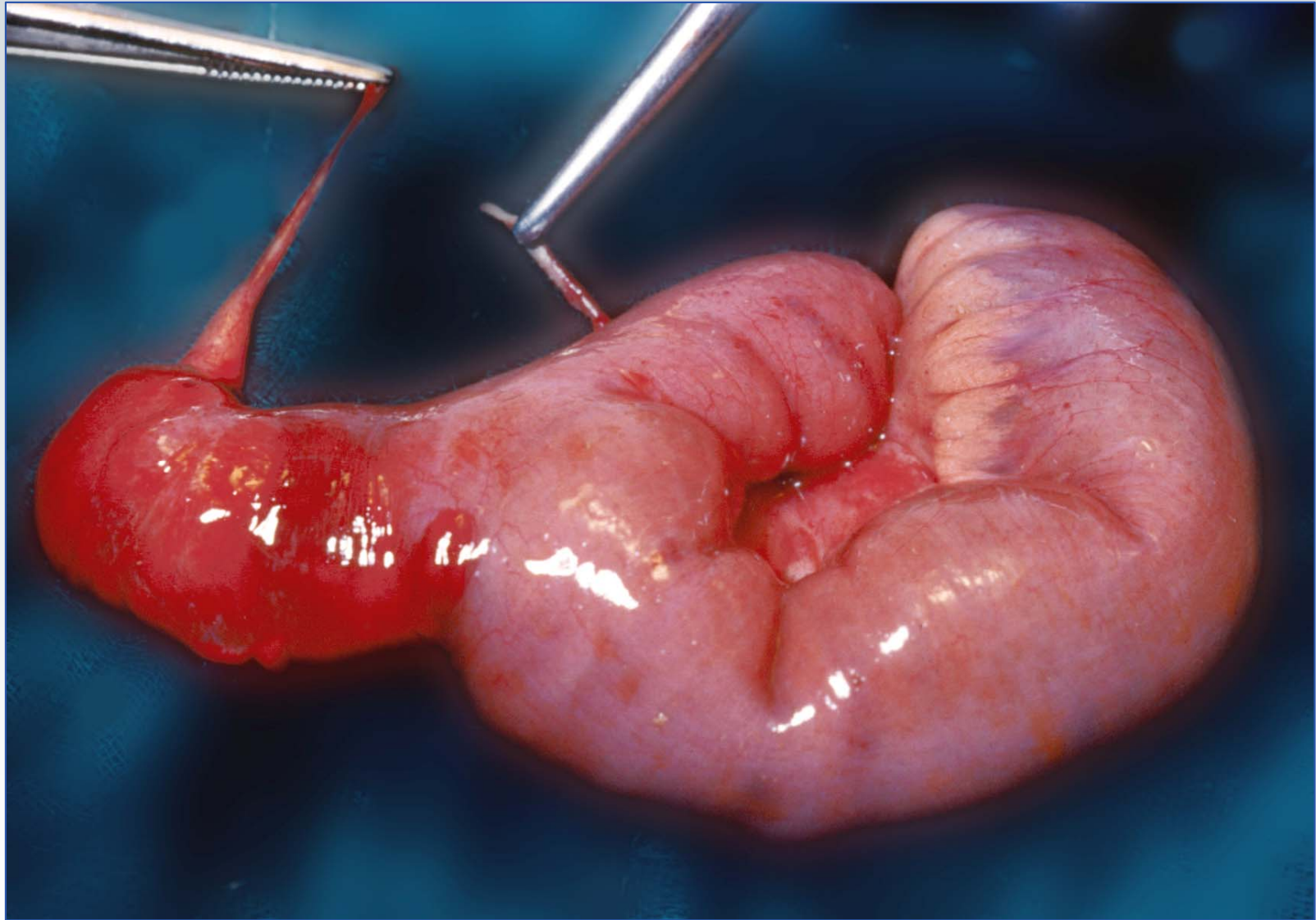


Differentialdiagnose

- **perforiertes Meckel-Divertikel**
- **Extrauterin gravidität**
- **Stielgedrehte Ovarialzyste**
- **Lymphadenitis mesenterialis**
- **Gastroenteritis**
- **Pyelonephritis**



Appendizitis



I. Schneider11.05.4



Chirurgische
Klinik mit
Poliklinik

Universitätsklinikum
Erlangen



postoperative Komplikationen

● Frühkomplikationen

- Wundinfekt
- Stumpfinsuffizienz
- Douglas-Abszeß

● Spätkomplikation

- Bridenileus



Letalität nach Appendektomie

	n	Gesamt- letalität %	Appendi- zitis perf.	Letalität %
Elfving (1954)	70864	0,7	10109	3,9
Fowler (1971)	5566	0,23	1513	0,7
Hecker (1966)	6347	0,9	969	4,8
Schütze (1972)	2983	1,1	629	4,1

zit. n. Rüedi, Th. (1990) Appendicitis. In: Siewert JR, Harder F (Hrsg.) Chirurgische Gastroenterologie



Empfehlung

In dubio pro operatione

